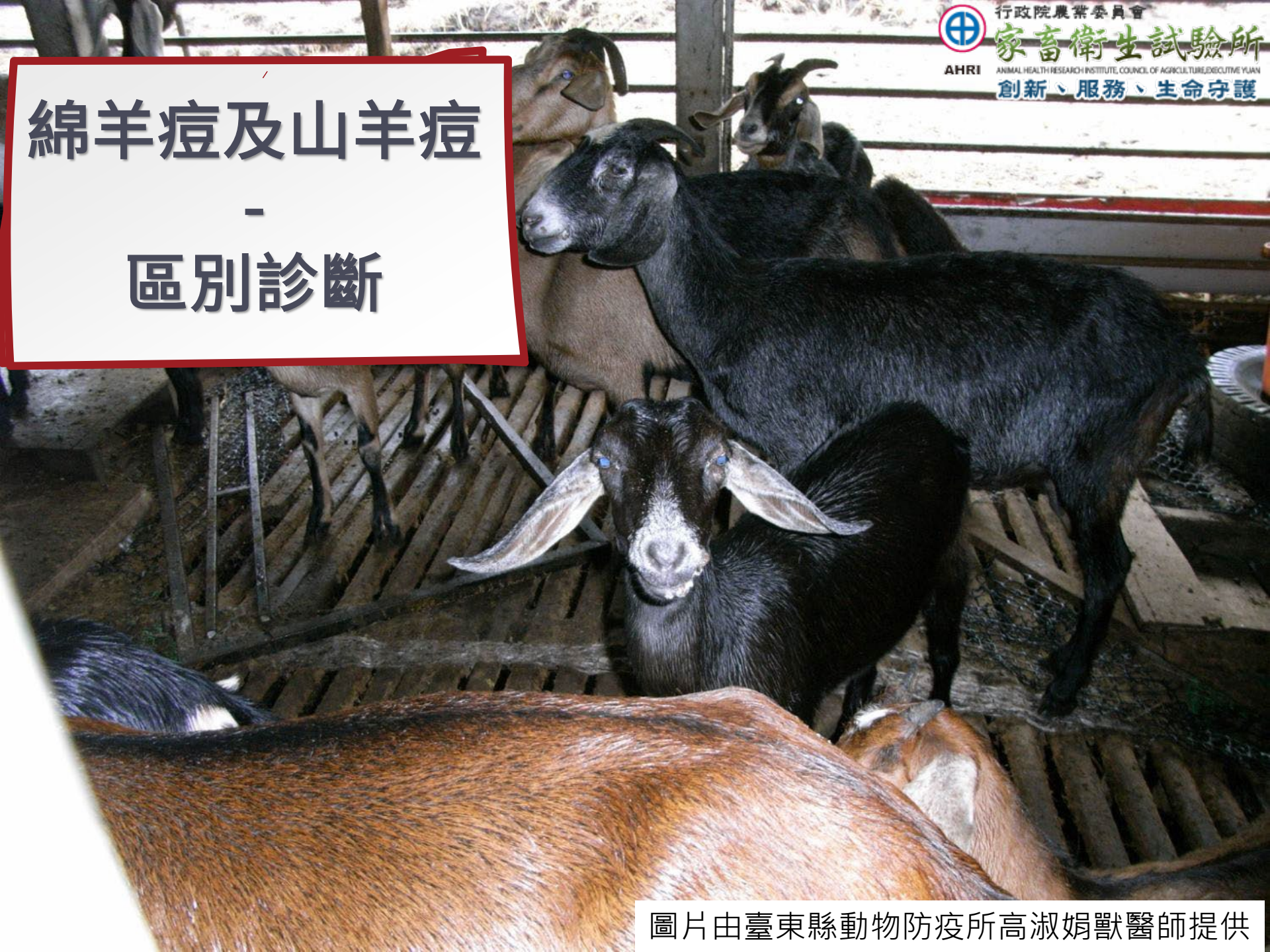

綿羊痘及山羊痘 - 區別診斷

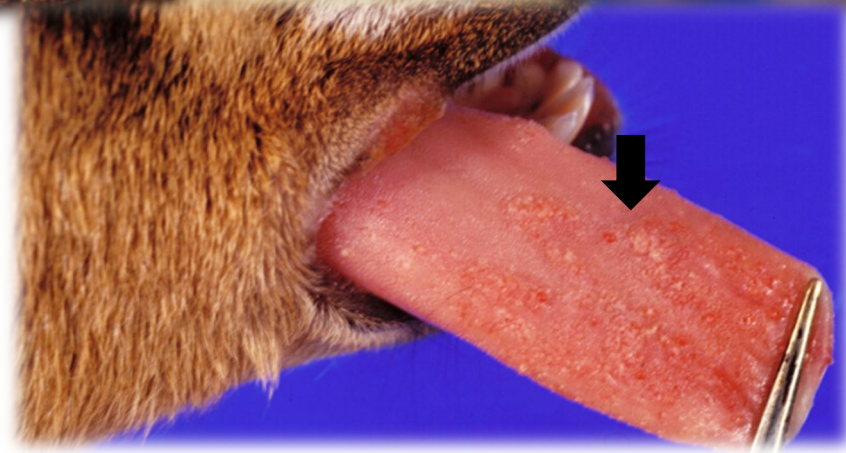
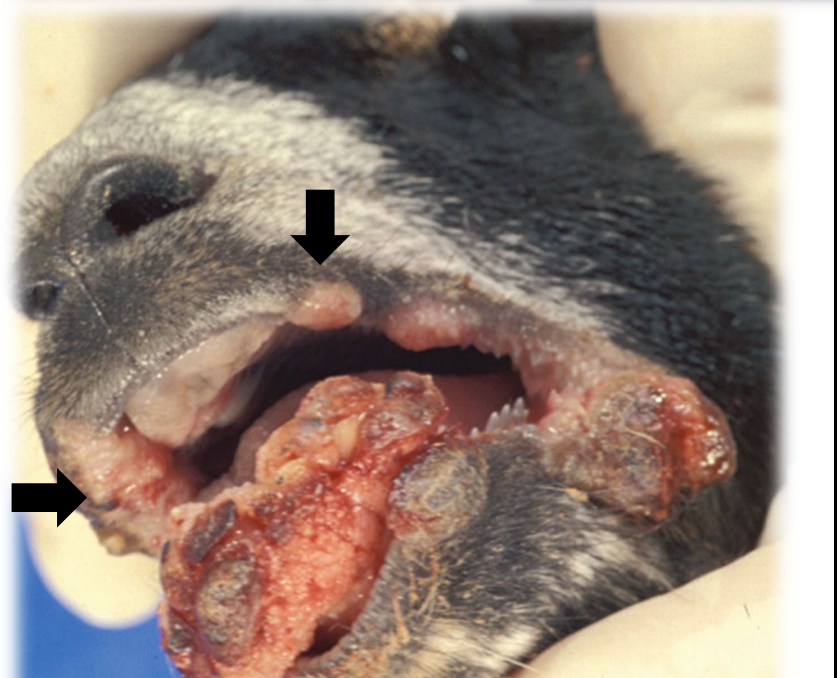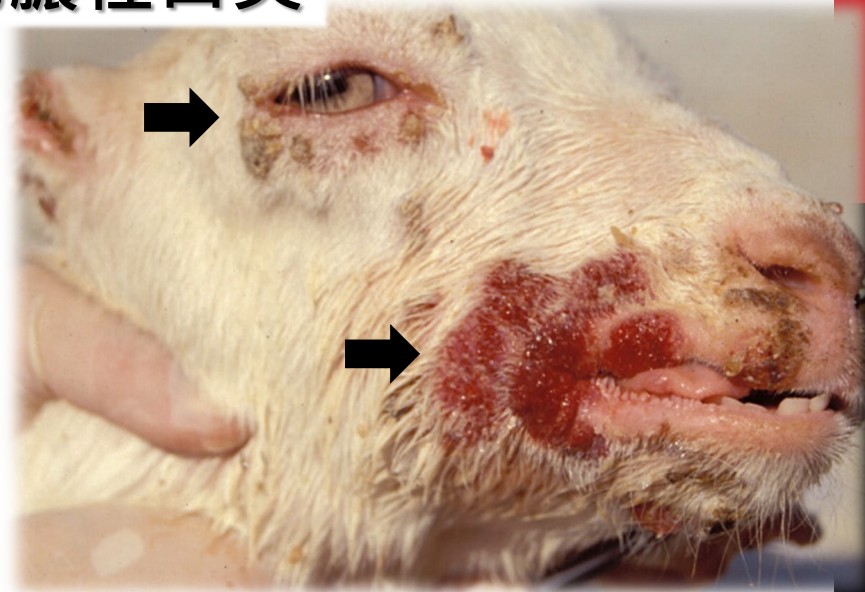
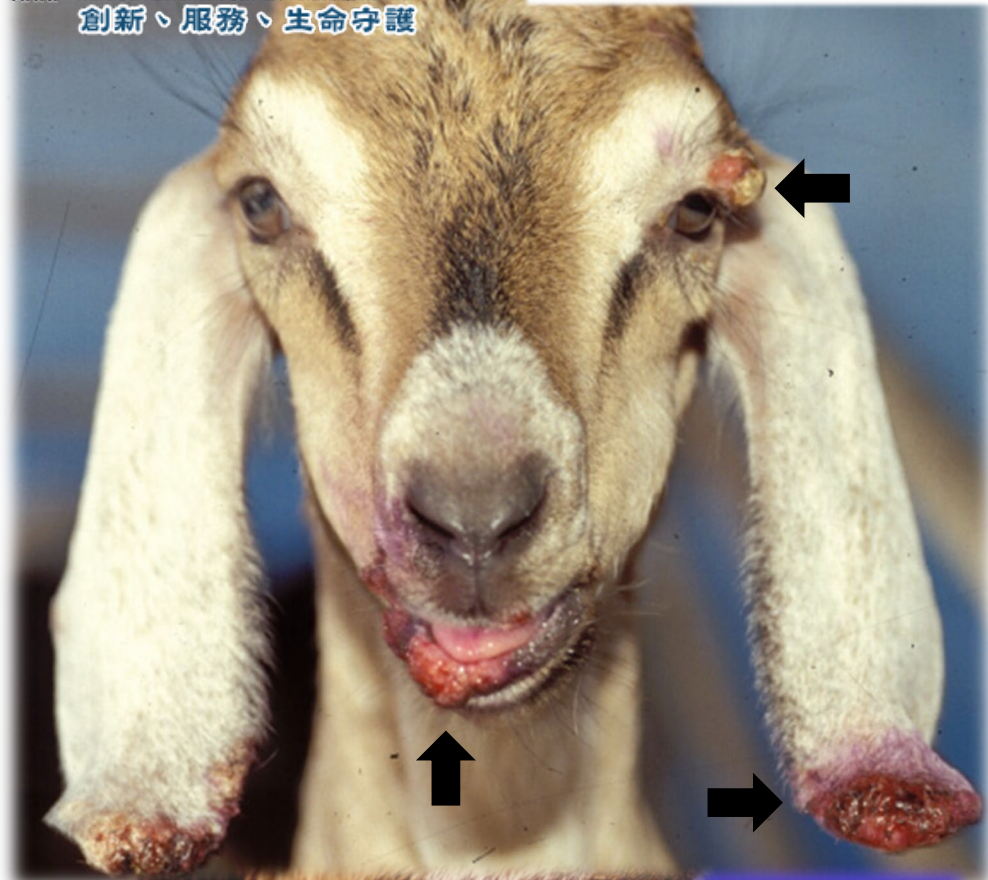


羊隻皮膚出現結節樣病變時，除了綿羊痘及山羊痘外，還有那些相似的疾病？

- 羊接觸傳染性化膿性口炎 (Contagious pustular dermatitis or **Orf**)，人畜共通傳染病。
- 羊毛囊蟲



羊接觸傳染性化膿性口炎



圖片由臺東縣動物防疫所高淑娟獸醫師提供

羊接觸傳染性化膿性口炎

羊接觸傳染性化膿性口炎 (Contagious pustular dermatitis)，俗稱鵝口瘡Orf

病因為痘病毒科(Poxviridae)，副痘病毒(Parapoxvirus) 屬。

好發在仔羊，病變常出現在嘴唇、口-唇交界處、舌頭等口腔周圍，有時因吸吮乳汁而傳給母羊，引起母羊的乳房、乳頭的感染。

嚴重感染時，全身都可見膿疱、丘疹、痂皮形成。

人感染的病灶常出現在手指及手臂，嚴重時會出現在顏面及軀幹，為人畜共通傳染病。

組織病變與綿羊及山羊痘相似，但不會出現綿羊痘細胞(Sheepox cell)。



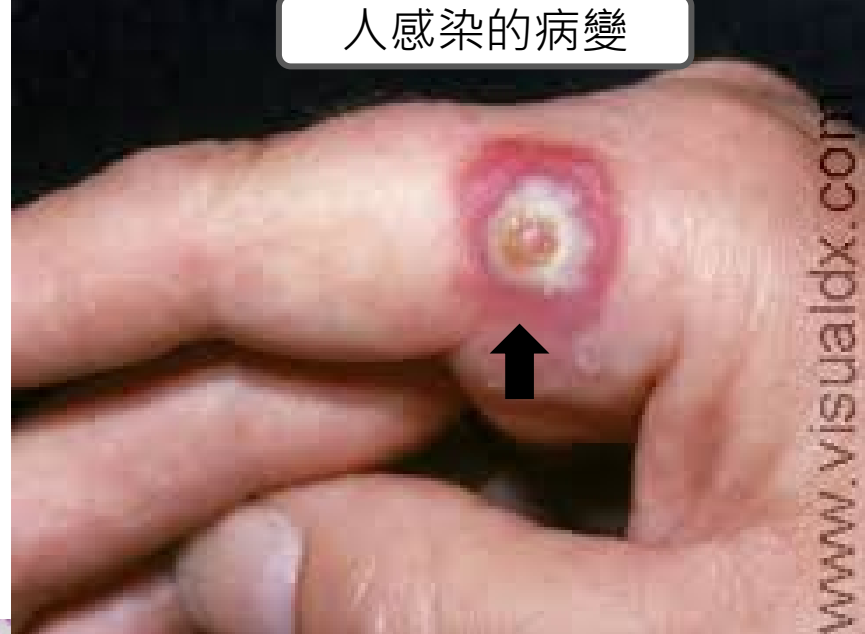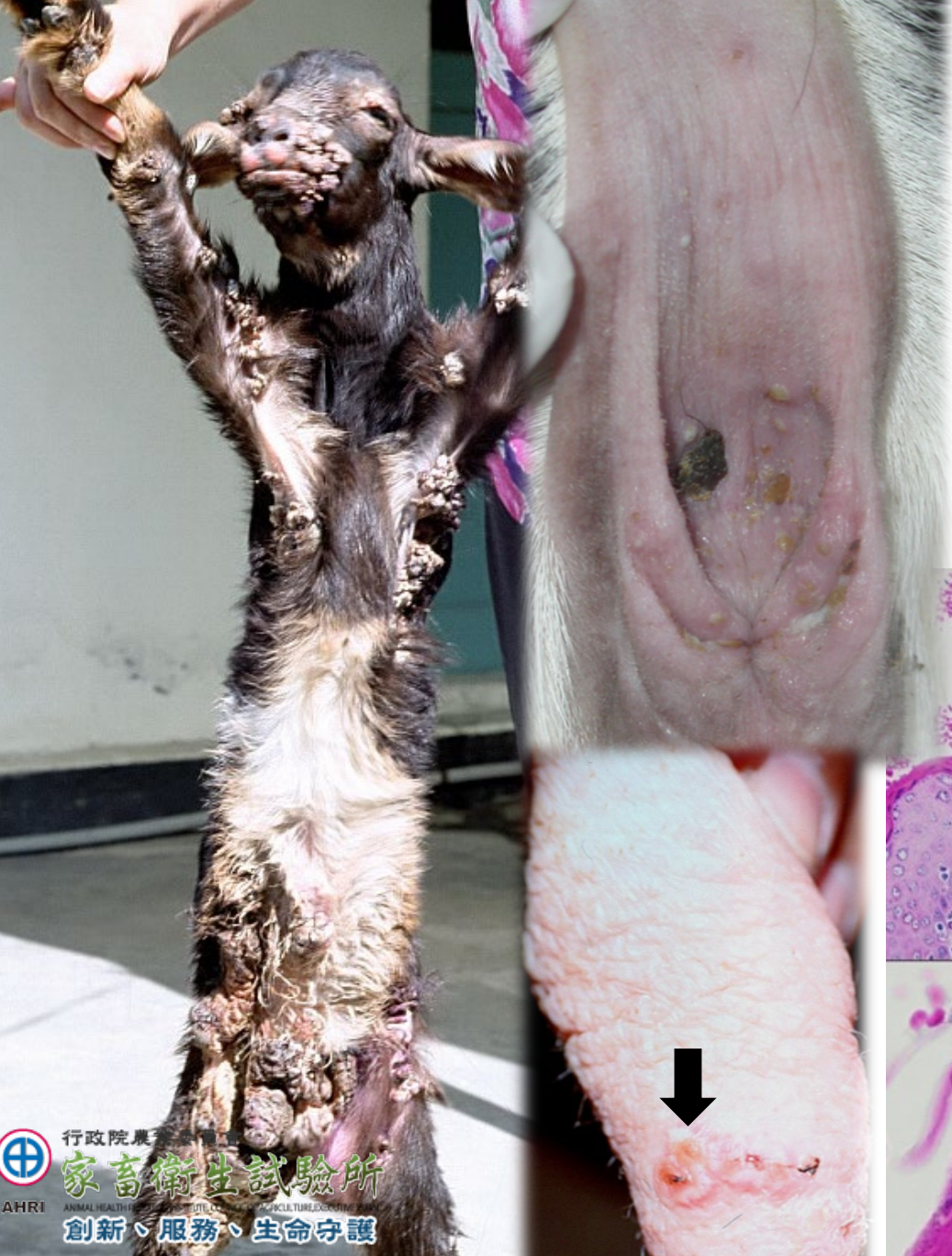行政院農業委員會

家畜衛生試驗所

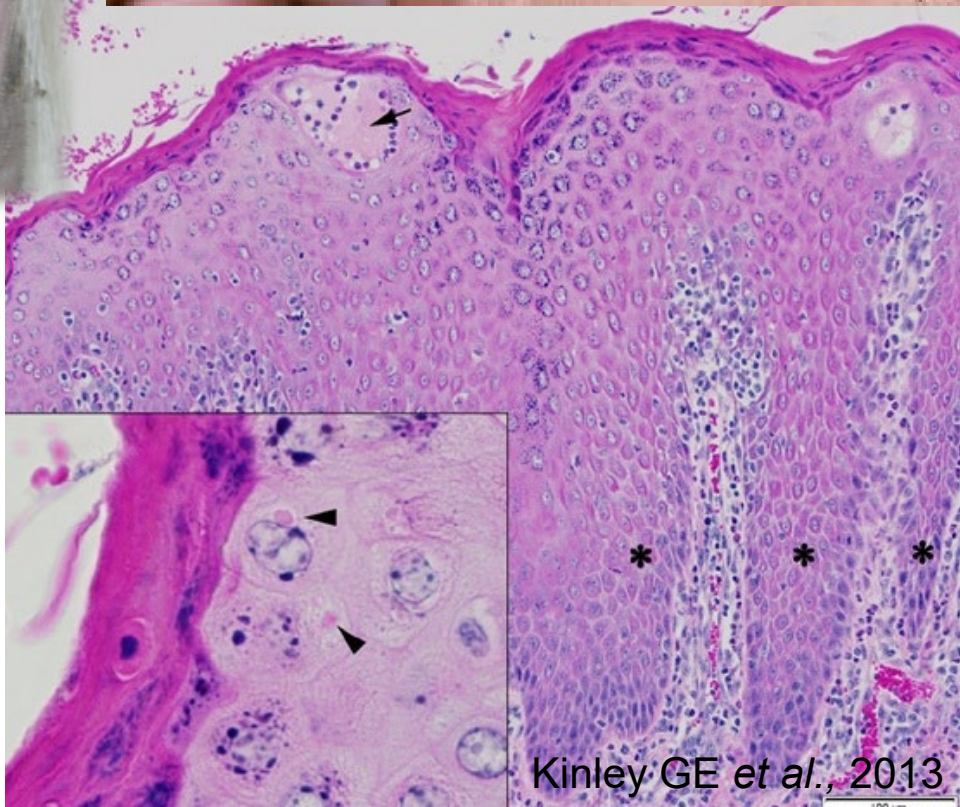
ANIMAL HEALTH RESEARCH INSTITUTE, COUNCIL OF AGRICULTURE, EXECUTIVE YUAN

創新、服務、生命守護

人感染的病變



行政院農林水產部
家畜衛生試驗所
 ANIMAL HEALTH RESEARCH CENTER
 創新、服務、生命守護



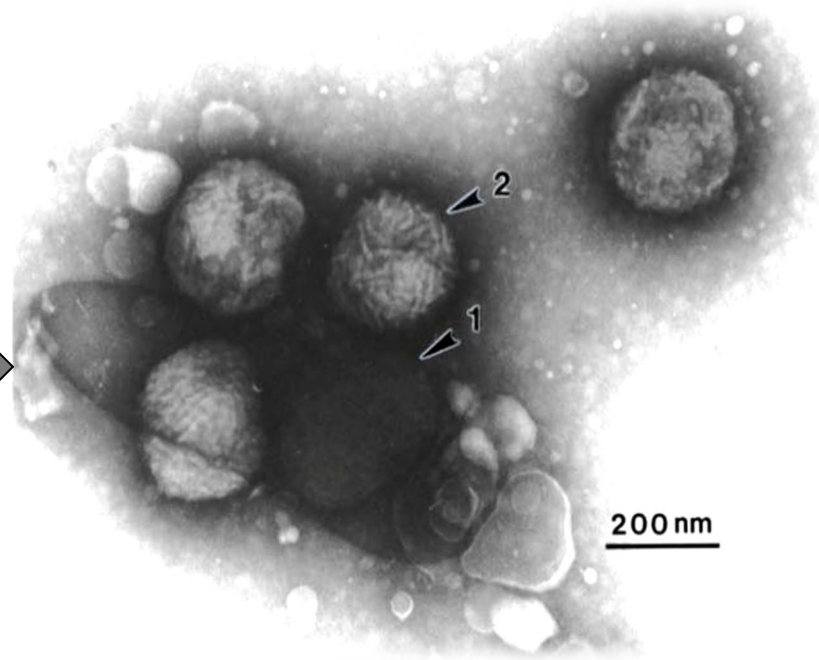
圖片由臺東縣動物防疫所高淑娟獸醫師提供

Kinley GE et al., 2013

區別山羊痘與羊接觸傳染性化膿性口炎的最佳工具- 穿透式電子顯微鏡(負染色法)

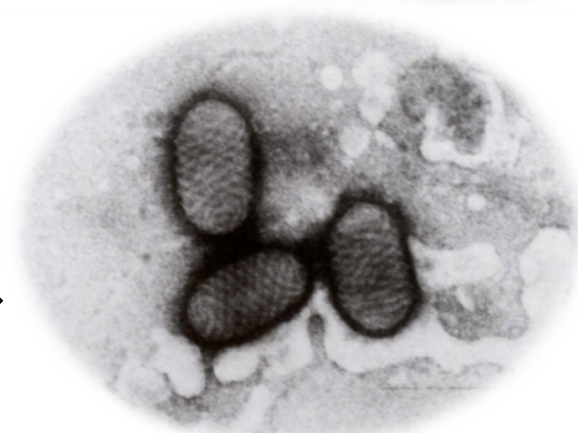山羊痘病毒顆粒呈**磚形**，
直徑約 250-300 nm大小。

Goat pox



羊接觸傳染性化膿性口炎病毒
顆粒呈**長橢圓形**，寬約80 nm，
長約150-200 nm。

Orf



圖片由本所生物研究組提供

羊毛囊蟲



行政院農業委員會

家畜衛生試驗所

ANIMAL HEALTH RESEARCH INSTITUTE, COUNCIL OF AGRICULTURE, TAIWAN

創新、服務、生命守護

羊接觸傳染性化膿性口炎

羊接觸傳染性化膿性口炎 (Contagious pustular dermatitis)，俗稱鵝口瘡Orf

病因為痘病毒科(Poxviridae)，副痘病毒(Parapoxvirus) 屬。

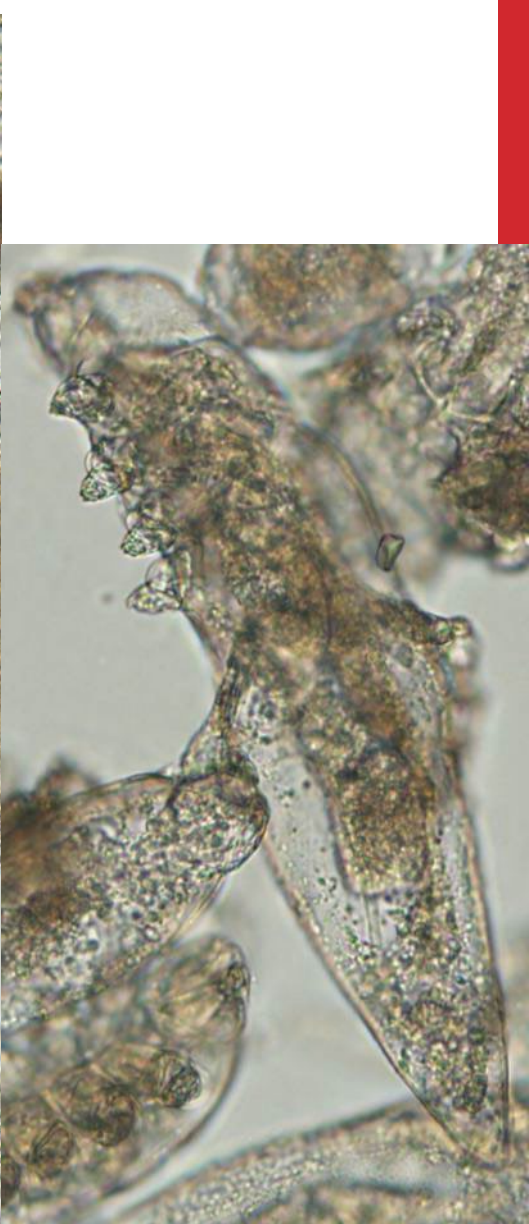
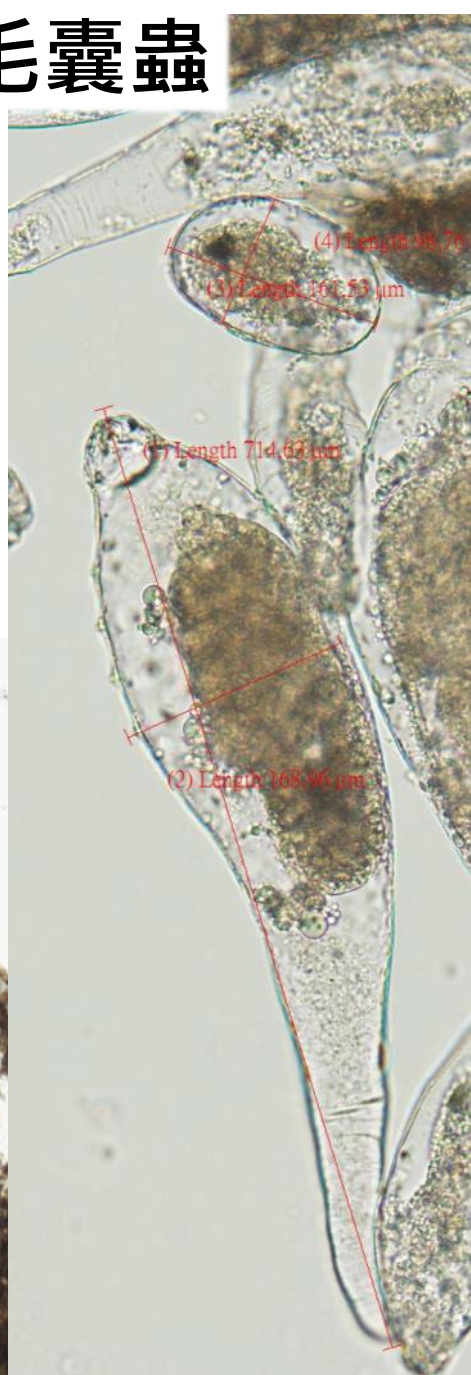
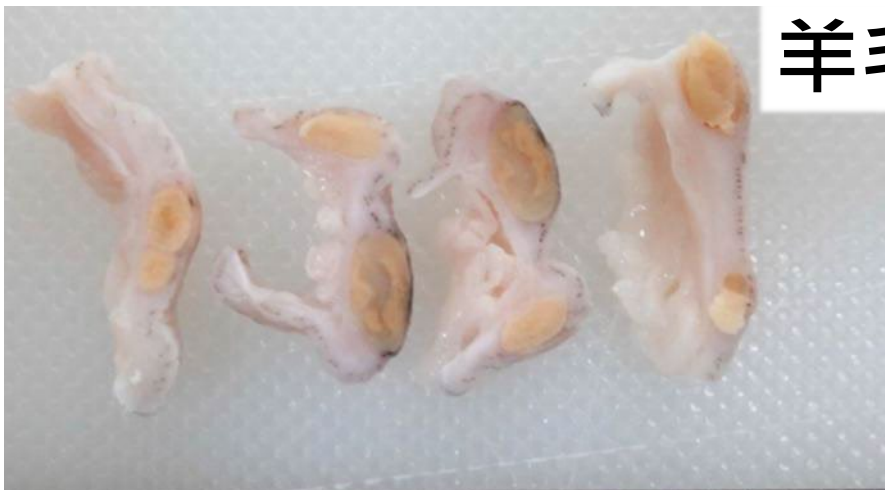好發在仔羊，病變常出現在嘴唇、口-唇交界處、舌頭等口腔周圍，有時因吸吮乳汁而傳給母羊，引起母羊的乳房、乳頭的感染。

嚴重感染時，全身都可見膿疱、丘疹、痂皮形成。

人感染的病灶常出現在手指及手臂，嚴重時會出現在顏面及軀幹，為人畜共通傳染病。

組織病變與綿羊及山羊痘相似，但不會出現綿羊痘細胞(Sheepox cell)。

羊毛囊蟲



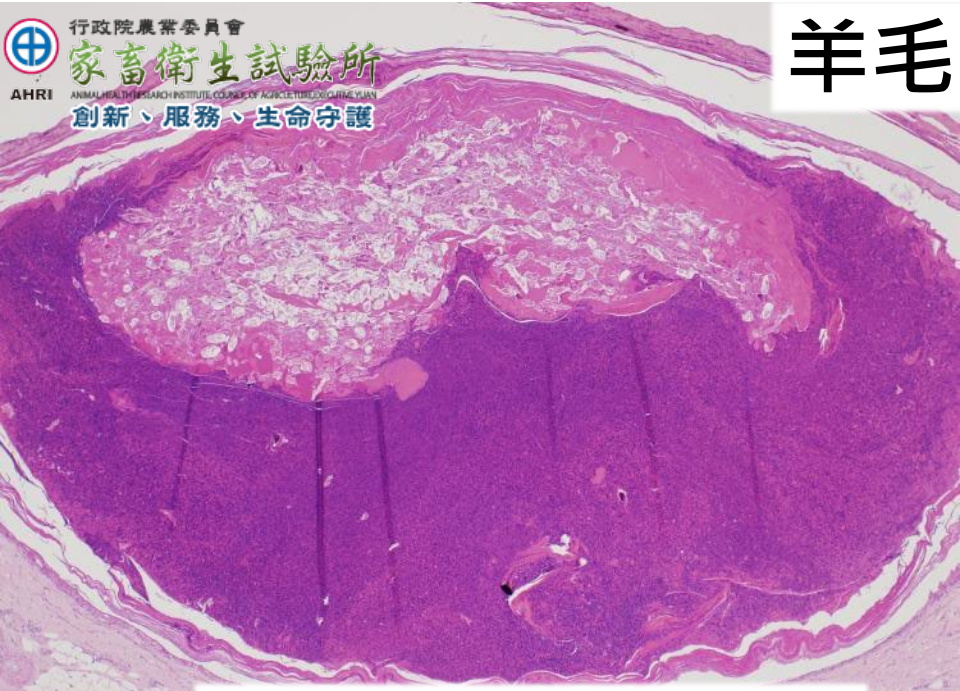Demodex caprae



行政院農業委員會
家畜衛生試驗所
AHRI ANIMAL HEALTH RESEARCH INSTITUTE, COUNCIL OF AGRICULTURE, EXECUTIVE YUAN
創新、服務、生命守護

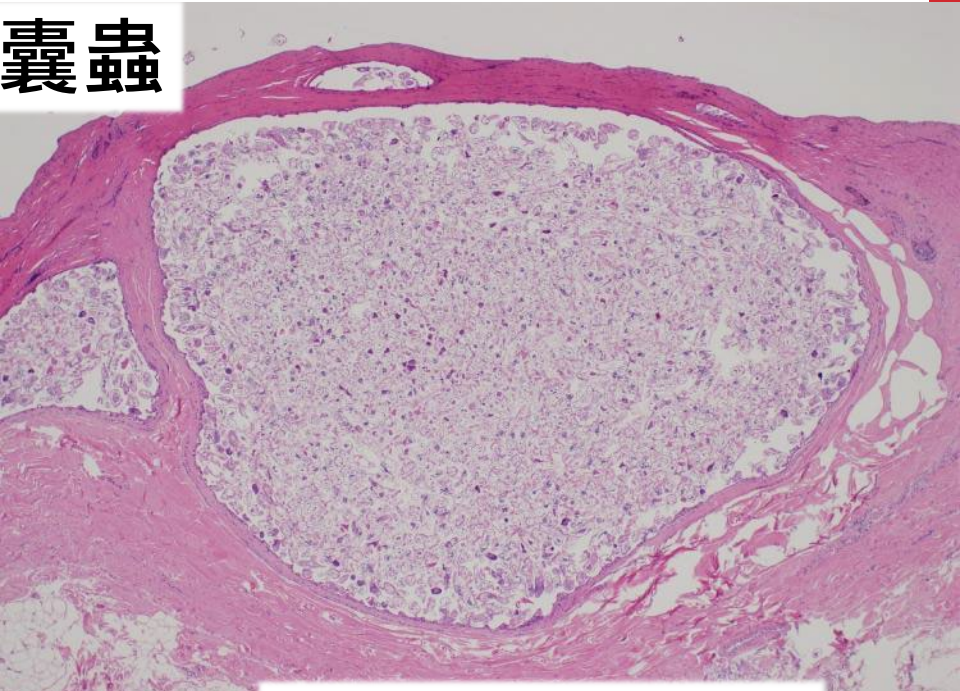


羊毛囊蟲



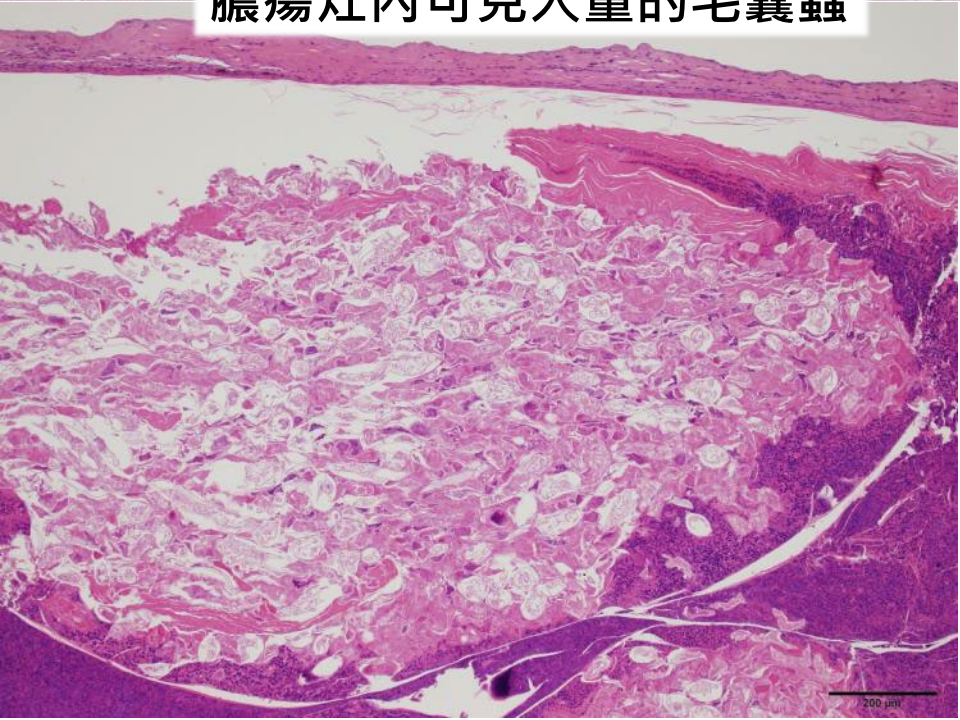
膿瘍灶內可見大量的毛囊蟲

100 μm

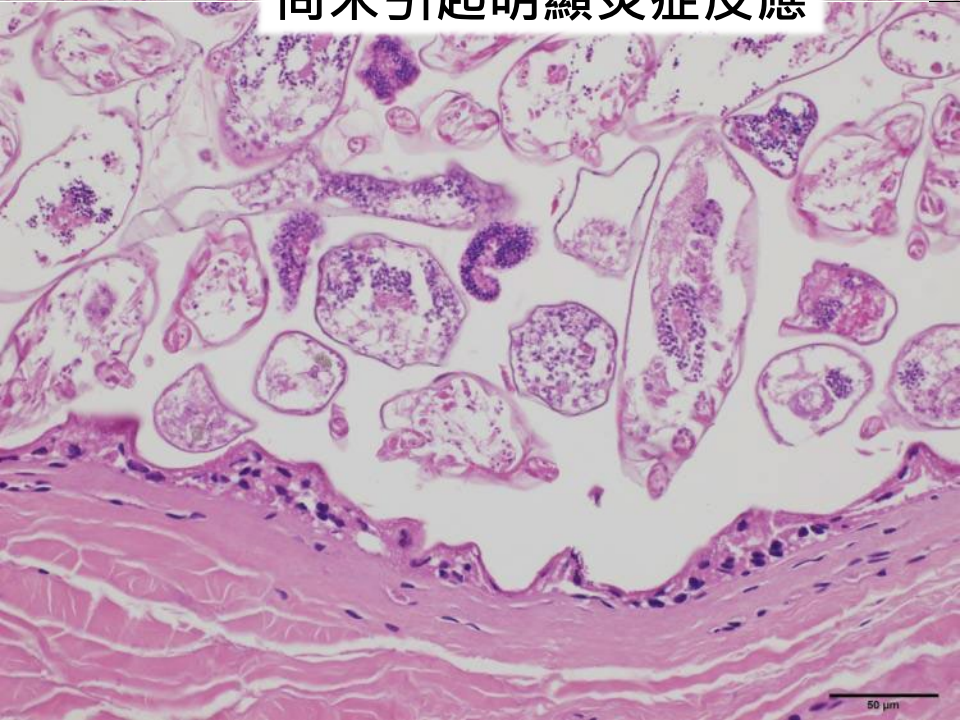


尚未引起明顯炎症反應

500 μm



200 μm



50 μm